

# Suikerziekte en het oog

## Inleiding

Diabetische retinopathie betekent beschadiging van de bloedvaten in het netvlies. Wanneer de beschadiging niet tijdig wordt onderkend en behandeld kan blindheid het gevolg zijn.

In die zin is diabetische retinopathie een hoofdoorzaak van blindheid bij volwassenen in onze Westerse wereld.

Wanneer je diabetische retinopathie hebt merk je vaak vooreerst geen gezichtsstoornissen tot de aandoening ernstig wordt met gezichtsverlies. Diabetische retinopathie tast meestal beide ogen aan.

### **Wat is diabetische retinopathie?**

#### ***Welke zijn de stadia van diabetische retinopathie?***

Diabetische retinopathie gaat men opdelen in 4 stadia

- Milde niet-proliferatieve retinopathie : in dit stadium gaan zogenaamde micro-aneurysmata ontstaan. Dit zijn smalle zones van bolvormige zwelling van kleine microvaatjes.
- Matige niet-proliferatieve retinopathie: als de ziekte verder evolueert gaan sommige bloedvaatjes die de retina voeden plaatselijk verstopten
- Ernstige niet-proliferatieve retinopathie: veel bloedvaatjes gaan verstopten waarbij grotere gebieden van het netvlies slecht doorbloed gaan worden. Deze gebieden zenden een signaal naar het lichaam om nieuwe bloedvaatjes te doen aangroeien.
- Proliferatieve diabetische retinopathie: in dit gevorderd stadium worden nieuwe (wilde) bloedvaatjes aangemaakt. Deze bloedvaatjes zijn fragiel en abnormaal. Zij groeien over het netvlies en in het glasvocht (gelstructuur die de binnenkant van het oog opvult). Zij gaan gemakkelijk bloeden met ernstig gezichtsverlies, finaal ook met littekenvorming en optrekking (loslating) van het netvlies.

#### ***Hoe veroorzaakt diabetische retinopathie gezichtsverlies?***

Gezichtsverlies kan optreden op 2 manieren:

- Fragiele abnormale bloedvaatjes hebben zich ontwikkeld en lekken bloed in het midden van het oog met troebel zicht als gevolg. Dit is de proliferatieve diabetische retinopathie en is de vierde en meest gevorderde vorm van diabetische retinopathie
- Vocht kan ook lekken uit de beschadigde bloedvaatwanden naar het centrum van de gele vlek of macula (deel van het oog waar scherp zicht rechtvoor en kleurenzicht gevormd wordt). Het vocht doet de macula opzwellen met wazig zicht voor gevolg. Men spreekt dan van maculair oedeem. Maculair oedeem kan optreden in elk stadium van diabetische retinopathie. Het komt meer voor als de ziekte verder evolueert. De helft van de patiënten met proliferatieve diabetische retinopathie hebben ook maculair oedeem



fig: normaal beeld



fig: beeld zoals gezien door een persoon met diabetische retinopathie

### **Wat zijn de risicofactoren voor het ontwikkelen van diabetische retinopathie?**

Alle patiënten met diabetes (zowel type 1 als type 2) kunnen diabetische retinopathie krijgen.

Het risico neemt toe met de tijd dat de suikerziekte bestaat.

Omdat het mogelijk is al geruime tijd aan suikerziekte te lijden zonder dat men daar iets van merkt, is het verstandig de ogen te laten controleren zodra de suikerziekte is vastgesteld.

Algemeen wordt aangeraden de ogen jaarlijks te laten nakijken, ook als u geen oogklachten hebt. Er kunnen afwijkingen bestaan in de ogen die (nog) geen klachten geven maar wel behandeld moeten worden om verdere beschadiging te stoppen.

Mensen met proliferatieve diabetische reinopathie kunnen het risico op het ontstaan van blindheid verminderen met 95% wanneer tijdig behandeld.

Studies hebben aangetoond ( DCCT study= Diabetes Control and Complications Trial ) dat nauwgezette bloedsuikercontrole het ontstaan van diabetische retinopathie in belangrijke mate vertraagt.

Ook goede controle van de bloeddruk en het cholesterolgehalte vermindert het risico op gezichtsverlies.

### **Wat zijn de symptomen van diabetische retinopathie?**

Vaak zijn er geen symptomen (klachten). Wacht niet tot er klachten optreden. Laat een jaarlijks oogonderzoek verrichten.

Wazig zicht kan optreden bij zwelling van de macula of maculaoedeem.

Wanneer wilde bloedvaatjes groeien over het netvlies en gaan bloeden kan men vlokken, spots, of zwevende vlekken zien. Indien dit optreedt contacteer onmiddellijk uw oogarts. Behandeling dient dan snel te gebeuren vooraleer grotere bloedingen optreden.

### Hoe worden diabetische retinopathie en maculair oedeem ontdekt?

Uw oogarts kijkt uw gezichtscherpte na (leeskaart).

Druppels worden in beide ogen gedaan om uw pupil te verwijden (dilateren). Op deze wijze is uw oogarts in staat het binnenste deel van het oog (netvlies) volledig te onderzoeken, waarbij gebruik wordt gemaakt van een vergrotende lens vóór uw oog geplaatst.

Na het onderzoek zal het zicht (vooral het zicht van nabij) gedurende enkele uren wazig zijn.

Indien uw oogarts iets ziet waarbij mogelijk een behandeling dient opgestart worden, zal hij (zij) een bijkomend onderzoek voorstellen namelijk een fluorescentie angiogram. Bij dit onderzoek wordt een speciale kleurstof (fluoresceïne) in uw arm ingespoten. Foto's worden aansluitend gemaakt wanneer de kleurstof de bloedvaten in uw oog passeert. Op deze manier worden lekkende bloedvaten of wordt wildgroei van bloedvaatjes opgespoord en kan een behandeling meer gericht worden opgestart.

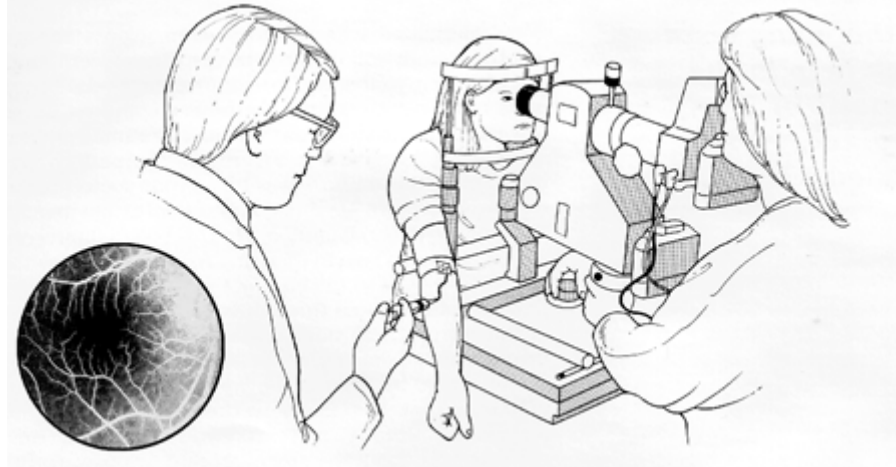


fig: fluorescentie angiografie

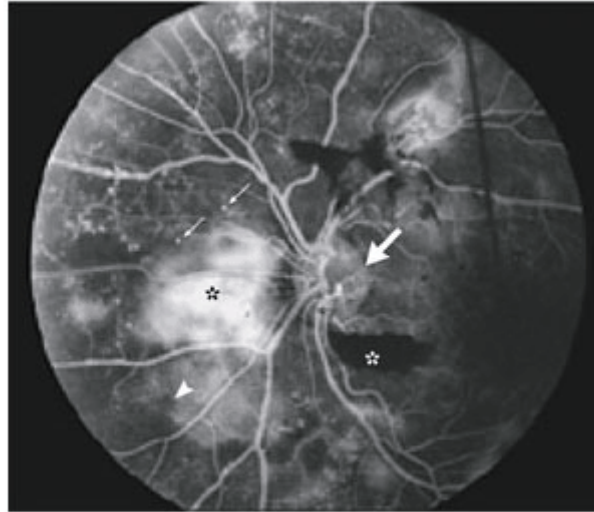


fig: fluorescentiefoto met vaatletsels

### **Hoe wordt diabetische retinopathie behandeld?**

In de eerste stadia van diabetische retinopathie is geen behandeling nodig tenzij er maculair oedeem aanwezig is.

Verder goede controle van bloedsuikergehalte, bloeddruk en cholesterol wordt aangeraden.

Proliferatieve diabetische retinopathie wordt behandeld met lasertherapie.

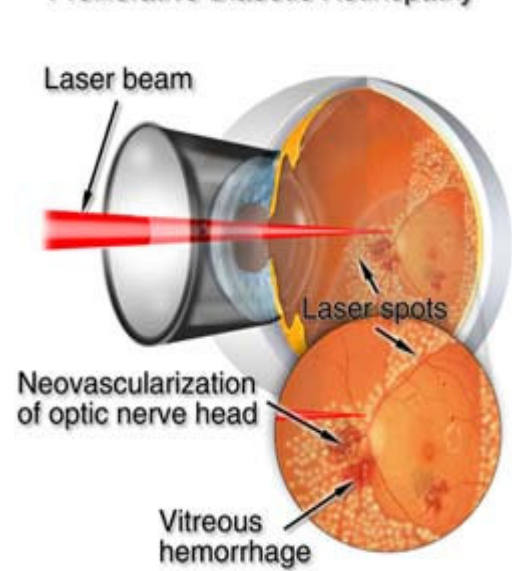
Zogenaamde scatter laser (verspreide laser) zorgt ervoor dat de wilde bloedvaatjes schrompelen. Uw doctor zal meestal meer dan 2000 laserpunten plaatsen verspreid in het netvlies weg van de gele vlek. Deze behandeling wordt uitgevoerd in meerdere behandelingssessies (meestal 3 à 4). Hoewel je nadien wat vermindering van het zijzicht kan opmerken redt deze behandeling het zicht. Scatter laser kan ook in beperkte mate je kleurenzicht en je nachtzicht verminderen. Scatter laser werkt beter voordat de fragiele vaatjes gebloed hebben. Daarom is het noodzakelijk regelmatige oogonderzoeken te laten uitvoeren. Ook als een bloeding reeds is opgetreden kan scatter laser vaak nog doorgevoerd worden, afhankelijk van de uitgebreidheid van de bloeding.

Indien de bloeding te uitgebreid is, wordt vaak een bijkomende ingreep noodzakelijk namelijk de vitrectomie. Deze operatie verwijdert het bloed vanuit het centrum van het oog

Fig: laser wordt afgevuurd in het oog

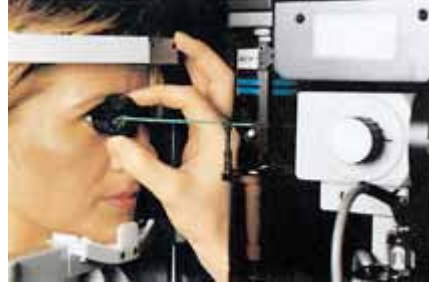

fig: panretinale scatter laserbehandeling



#### Hoe wordt maculair oedeem behandeld?

Maculair oedeem wordt behandeld met laser.

De procedure wordt focale laser genoemd.

Laserspots worden geplaatst in de zone van retinale lekkage van bloedvaatjes naar de macula toe.

Meestal kan deze behandeling in 1 sessie gebeuren.

Een patiënt kan meer dan eens nood hebben aan focale laser om lekkage van vocht uit bloedvaatjes te behandelen.

Focale laser stabiliseert het zicht. Het reduceert het visusverlies met 50%

Wanneer maculair oedeem bestaat in beide ogen wordt elk oog apart behandeld.

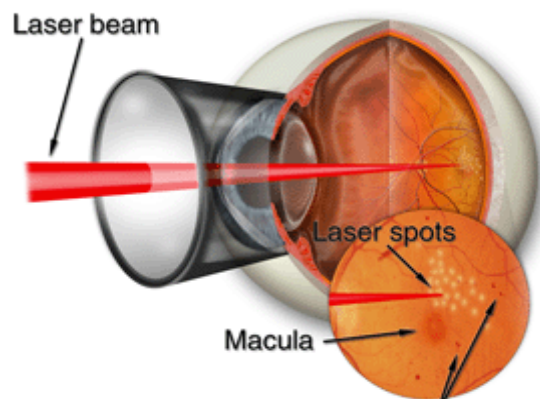


fig: toepassing van focale laser rond de macula

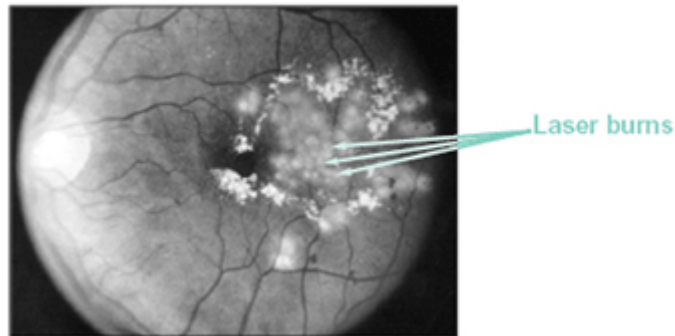


fig: focale laserspots ter hoogte van de lekzone naast de macula

### **Wat gebeurt tijdens een laserbehandeling?**

Vóór de laserbehandeling worden druppels in het oog gedaan om de pupil te verwijden. Nadien worden ook druppels gegeven om het oog ongevoelig te maken. Je wordt zittend behandeld voor het lasertoestel, waarbij de dokter een speciale lens tegen uw oog houdt. Gedurende de procedure zul je lichtflitsen zien waarbij soms een zeker stekend gevoel kan optreden.

Na de behandeling kan je zelf geen wagen besturen gezien uw pupil gedurende enkele uren verwijd blijft. Het is comfortabel een zonnebril bij de hand te hebben. De rest van de dag zal je zicht licht wazig blijven. Soms kan het oog nog wat pijnlijk aanvoelen waarbij een pijnstiller (vb paracetamol) kan helpen. Laserbehandeling en opvolg nadien reduceert het risico op blindheid met 90 procent. Laserbehandeling kan vaak het zicht welke reeds verloren gegaan is niet terugbrengen. In die zin is het belangrijk de diabetische retinopathie tijdig te ontdekken.

### **Wat is vitrectomie?**

Wanneer er heel wat bloed is in het oog ( in het vitreum = de gelstructuur binnen in het oog ) kan een vitrectomie de gel samen met het bloed verwijderen en vervangen door een zoutoplossing. Het gaat hier om een operatie verricht onder algemene verdoving waarbij je vaak enkele dagen in het ziekenhuis dient te blijven.

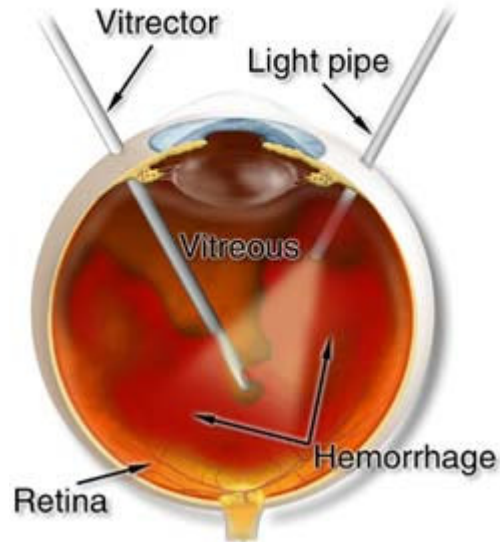


fig: vitrectomie

### **Conclusie**

Suikerziekte geeft vaak aanleiding tot problemen met het zien. Preventie in de zin van goede regeling van de diabetes blijft essentieel. De huidige behandelingstechnieken zoals laser en vitrectomie zijn zeer effectief in het beperken van het gezichtsverlies. De behandeling dient echter tijdig en volledig te gebeuren. Op die manier is het mogelijk blindheid te voorkomen. Laat daarom bij suikerziekte uw ogen tijdig en regelmatig onderzoeken!